



Conf. Dr. Ana-Maria  
VLĂDĂREANU

## Tablou hematologic de împrumut într-un neoplasm mamar cu metastaze medulare.

*Importanța biopsiei medulare –  
caz clinic*

*Bone marrow metastatic breast carcinoma  
presenting as a full blood leukemia picture.  
The importance of bone marrow biopsy –  
case report*

Conf. Dr. ANA-MARIA VLĂDĂREANU\*, Dr. IRINA VOICAN\*,  
Dr. VERONICA VASILACHE\*, Dr. CRISTINA CIUFU\*, Dr. HORIA BUMBEA\*,  
Dr. MĂDĂLINA BEGU\*, Dr. ANCA NICOLESCU\*, Dr. MINODORA ONISAI\*,  
Dr. SÂNZIANA RADESI\*, Dr. CAMELIA DOBREA\*\*,  
Prof. Dr. CARMEN ARDELEANU\*\*, Dr. VIOLA POPOV\*\*\*, Dr. DAN JINGA\*\*\*\*

\*Clinica de Hematologie, Spitalul Universitar de Urgență București

\*\*Institutul Național „Victor Babeș”

\*\*\*Secția Medicală, Spitalul Județean Argeș

\*\*\*\*Compartimentul de Oncologie, Spitalul Universitar de Urgență București

### REZUMAT

Multe afecțiuni maligne pot determina modificări hematologice ce mimează perfect patologia hematologică. Prezentăm cazul unei paciente în vârstă de 45 ani, la care, deși analizele primare sugerau diagnosticul de eritroleucemie, investigațiile aprofundate au evidențiat că determinările hematologice erau în cadrul unei alte neoplazii.

**Cuvinte cheie:** eritroleucemie, neoplazie, hemoleucograma, biopsie

### ABSTRACT

Many malignant disorders can induce hematological features that perfectly mimic a hematologic disease. We present the case of a 45 years old female patient in which although the preliminary investigation suggested the diagnosis of erythroleukemia, the more detailed subsequent assays revealed that the hematological picture was the consequence of another neoplastic disease.

**Key words:** erythroleukemia, neoplasia, blood cell count, biopsy

**B**olile neoplazice hematologice și non-hematologice pot induce o paletă variată de modificări ale tabloului sangvin periferic. Modificările tabloului sanguin pot include citopenii izolate (frecvent anemie, mai rar leucopenie sau trombocitopenie izolată), pancitopenii, bicitopenii, precum și creșteri ale numărului de leucocite și modificări ale formulei leucocitare constituindu-se în așa numitul tablou leucoeritroblastic. Mecanismele patogenice implicate în aceste modificări sunt complexe și nu în totalitate elucidate. Este știut în prezent că modificările hematologice descoperite la pacienții cu cancer pot fi consecință directă a bolii sau secundare unor complicații ale cancerului.

Tumorile maligne și în special cele hematopoietice pot fi cauza primară a uneia sau mai multor citopenii. La pacienții cu sindroame mielodisplazice sau mieloproliferative, o clonă anormală de celule stem hematopoietice înlocuiește hematopoieza normală în măduva osoasă. Această clonă prezintă frecvent anomalii genetice care determină atât modificări privind citologia medulară, cât și funcția acestor celule, scăzând capacitatea de maturare a precursorilor medulari, cât și durata de supraviețuire a celulelor mature.

Dintre neoplaziile solide, carcinoamele de sân și prostată afectează mai frecvent măduva osoasă. Aceste tumori produc în măduvă o **reacție desmoidă sau fibroasă** cu fibroză medulară care determină distrugerea spațiului medular și sinusoidal, ceea ce poate afecta eliberarea celulelor mature (diabaza) și poate produce tablou hematologic leucoeritroblastic. **Metastazele din măduva osoasă** pot afecta hematopoieza normală prin dislocarea sau distrugerea celulelor progenitoare, afectarea micromediului medular, producție inadecvată a factorilor hematopoietici de creștere sau producerea de citokine care inhibă hematopoieza. Mieloftizia este deci o formă de insuficiență medulară datorată înlocuirii țesutului hematopoietic cu țesut anormal (metastatic sau fibros), situație frecvent întâlnită în cazul metastazelor carcinomatoase (1). Acest proces se soldează uneori cu **hematopoieza extramedulară**, frecvent splenică (9), ducând la eliberarea prematură a celulelor hematopoietice în circulație (tablou leucoeritroblastic). **Examinarea frotiului de sânge periferic evidențiază în aceste cazuri poikilocitoza (ovalocite, dacriocite, schizocite), prezența de eritroblaști și leucocite imature (deviere „la stânga” a formulei eritrocitare uneori până la mieloblast) și uneori anizocitoza trombocitară cu trombocite gigante.**

Și cancerelor care nu invadează măduva pot afecta hematopoieza normală prin producerea

și eliberarea în circulație a citokinelor care influențează negativ **producerea de factori de creștere** hematopoietici.

La aceste mecanisme ale citopeniei, în cazul pacienților cu boli neoplazice diagnosticate și tratate se poate asocia **iunosupresia medulară** prin tratamentul chimioterapic ori radioterapic efectuat. De asemenea, la acești pacienți pot apărea infecții care să determine supresie medulară (ex. infecția cu parvovirusul B19 poate produce sindromul de aplazie eritroidă pură cu anemie severă. Medulograma arată pronormoblaști giganti având incluzii virale intranucleare și frecvent intracitoplasmatică, ca și hipoplazie eritroidă severă. Celelalte serii sunt normale). Alteori, din cauza statusului imun alterat infecțiile bacteriene degenerază în stări septice severe cu neutropenie importantă prin **consum periferic de leucocite** în focarele de infecție, cât și prin inhibarea precursorilor medulari. Medicația antibacteriană, antifungică sau antivirală poate accentua supresia medulară.

Un tablou hematologic complex ce ridică deseori probleme de diagnostic diferențial se întâlnește cu precădere în cazul unor carcinoame de regulă metastazate (de sân, prostată, gastrice, pulmonare) care induc distrucție eritrocitară prin **anemie hemolitică microangiopatică** (7,8,10). Tabloul hematologic poate fi și mai mult complicat de asocierea trombocitopeniei, adeseori severă, datorată fie producției medulare scăzute (prin metastazele medulare), fie **consumului periferic al plachetelor**, în cadrul unei coagulări intravasculare diseminate (situația cea mai frecvent întâlnită în practică) sau rareori în contextul unei purpuri trombotice trombocitopenice/sindrom hemolitic uremic. Și în aceste cazuri examinarea frotiului de sânge periferic relevă tablou leucoeritroblastic. □

## PREZENTAREA CAZULUI

Pacienta, în vârstă de 45 de ani, a fost internată în Clinica de Hematologie SUUB în ianuarie 2006, fiind trimisă cu suspiciunea de eritroleucemie.

Principalele acuze la internare ale pacientei au fost: metroragii abundente, astenie fizică, scădere ponderală importantă – 10 kg în 6 luni – simptomatologie pentru care se adresează unei secții de Medicină Internă.

Din antecedentele patologice reținem: Boala Behcet de 10 ani, tratată cu Prednison, Imuran și intermitent cu Ciclofosfamida, osteoporoză de 6 ani, tratată cu Miacalcic și Fosamax, hipertensiune arterială de 6 ani. De asemenea, în timpul internării în clinica medicală, pacientei i s-a

descoperit o formațiune nodulară tumorală la nivelul sânelui drept.

Examenul clinic a evidențiat tegumente palide, cu echimoze diseminate, microadenopatii latero-cervicale și axilare, ficatul cu marginea inferioară la 2 cm sub rebordul costal și splină la 1 cm sub rebordul costal. Tabloul clinic orienta către o afecțiune de sistem cu răsunet general, o posibilă neoplazie.

*Date paraclinice:*

*Hematologic*, pacienta prezenta anemie severă, trombopenie importantă și tablou leuco-eritroblastic. Hemograma evidenția: hemoglobina 7,1 mg/dl, cu reticulocite 18% și eritroblaști 86%, leucocite numeric normale, dar cu o formulă leucocitară deviată la stânga – cu 2% mieloblaști, 4% Promielocite, 4% Metamielocite, Nesegmentate + Segmentate 53% și trombocite 28000/mm<sup>3</sup>. Frotiul de sânge capilar ilustra anizocitoză eri-

trocitară, sferocite, schizocite, hematii cu corp Jolly, eritroblasti normoblasti. *Aspectul hematologic periferic era dominat de modificările pe seria eritrocitară cu dimorfism eritrocitar impresionant și cu descărcare masivă de eritroblaști în periferie asociat elementelor tinere leucocitare, fiind principalul argument pentru diagnosticul de suspiciune de trimitere de eritroleucemie (Figura 1a și b).*

*Biologic*, s-a remarcat un sindrom inflamator cu VSH 95 mm/h și un acid uric crescut 14mg/dl.

Sideremia era de 90 μ/dl. Tabloul coagulării prezenta un AP 67%, în condițiile tuturor celorlați timpi alungiți, cu nivel al fibrinogenului normal și D-dimerii prezenți sugerând un CID cronic. Electroforeza proteinelor serice relevă hipalbuminemie, fără hiperagamaglobulinemie de tip mono sau policlonal.

La examenul genital uterul apărea mărit de volum, neomogen, cu o anexă stângă voluminoasă. Echografia genito-abdominală repetată a evidențiat mărirea de volum a anexei stângi, ovar stâng cu aspect polichistic.

Din bilanțul clinic, biologic și hematologic s-au ridicat următoarele supoziții de diagnostic:

**1. Eritroleucemie – LAM6**, diagnostic de suspiciune ridicat de tabloul hematologic periferic (descărcarea importantă de eritroblaști, apariția câtorva forme tinere pe seria granulocitară, prezența anemiei și a trombocitopeniei severe periferice), în concordanță și cu sindromul de impregnare tumorală (scădere ponderală), cu hepatosplenomegalia, cu hiperuricemia și cu sindromul hemoragipar cutaneo-mucos.

**2. Sindrom mieloproliferativ cronic (posibil MMM- metaplazie mieloidă cu mielofibroză)** incriminat în diagnosticul diferențial din cauza tabloului leucoeritroblastic cu anizopoikilocitoza importantă, cu hepatosplenomegalie și sindrom hipercatabolic de impregnare tumorală.

**3. Neoplasm cu punct de plecare genital (uter sau anexă) sau neoplasm mamar cu determinări secundare medulare, tablou leuco-eritroblastic și coagulopatie de consum.**

S-a efectuat puncție medulară care a fost albă, la o dublă execuție, neputând astfel orienta diagnosticul. Imunofenotiparea realizată prin citometrie în flux din sângele periferic a evidențiat o populație de celule nucleate corespunzătoare imunologic eritroblaștilor (Glicoforin A+ CD33+ - populația de culoare verde), dar fără a putea stabili natura lor leucemică (Figura 2).

Testele de hemoliză efectuate au evidențiat prezența unui grad de hemoliză imună (test Coombs direct pozitiv ++) și o tara talasemică (electroforeza hemoglobinei sugestivă). Totodată au




FIGURA 1a. Frotiuri de sânge periferic MGG, 20x – poikilocitoză cu dimorfism eritrocitar, eritroblaști maturi, unii binucleați, deviere la stânga a formei leucocitare, anizocitoză trombocitară cu trombocite gigante.

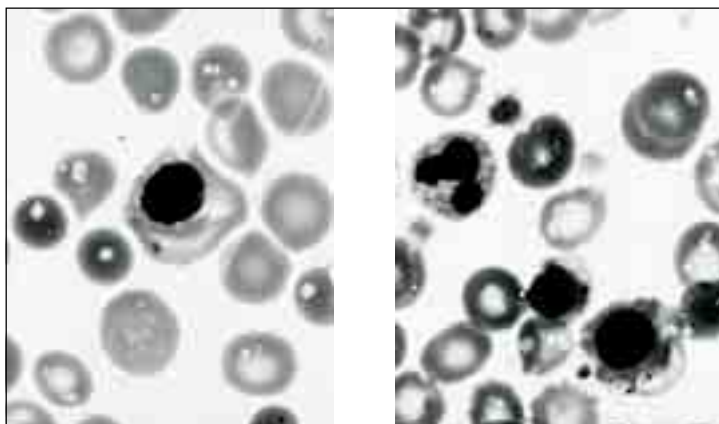


FIGURA 1b. Frotiuri de sânge periferic MGG, 100x – eritroblaști cu punctații bazofile, în diferite stadii de maturare (stânga); anizocitoză eritrocitară, poikilocitoză (ovalocite, dacriocite), policromatofilie, eritroblast cu corp Jolly (dreapta)

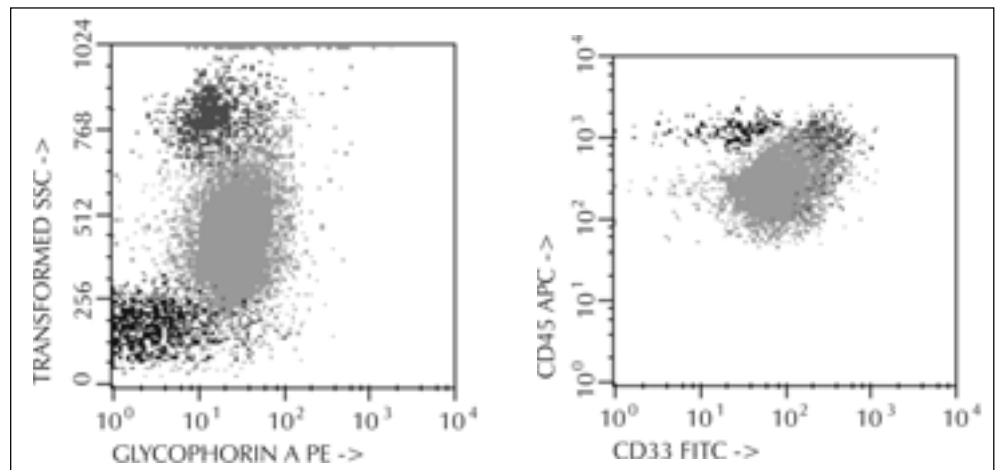


Figura 2

infirmat un alt tip de hemoliză (test Ham negativ), dar nu au putut exclude participarea hemolizei microangiopatice în tabloul hematologic.

Biopsia medulară a fost cea care a transat diagnosticul prin identificarea metastazelor medulare compacte excluzând totodată o afecțiune hematologică cu tablou periferic și medular. Astfel, examenul histopatologic a arătat prezența

metastazelor masive de carcinom mamar (Figura 3a, 3b) reprezentate de celule cu citoplasmă bogată ce determină o reacție stromală importantă cu dislocarea marcată a hematopoiezei normale. Testele imunohistochimice au evidențiat natura epitelială a celulelor metastatice (CK7 pozitiv și MNF 116 pozitiv – Figura 3f) care exprimă în cca 50% receptori pentru estrogeni (Figura 3c), în 60%

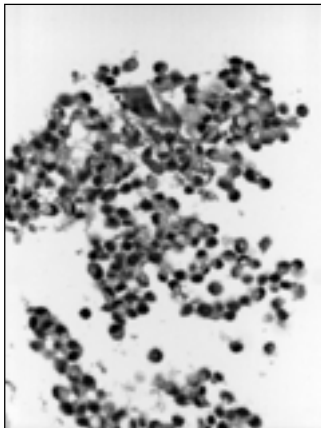


Figura 3a. Metastază medulară de carcinom mamar – HE, 10x

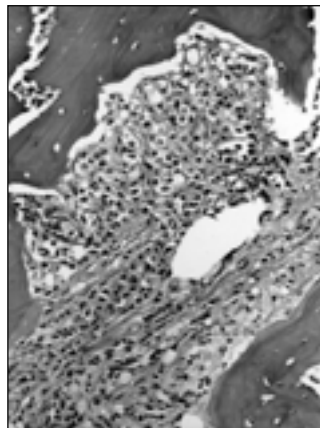


Figura 3b. Metastază medulară de carcinom mamar – HE, 10x

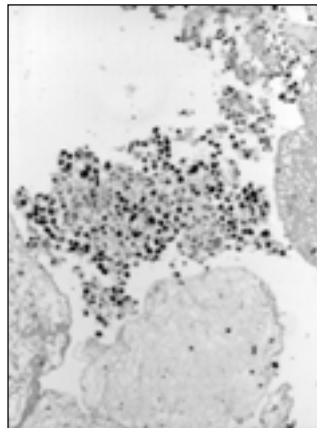


Figura 3c. IHC: ER (receptori estrogenici) pozitiv 50% în celulele tumorale (10x)

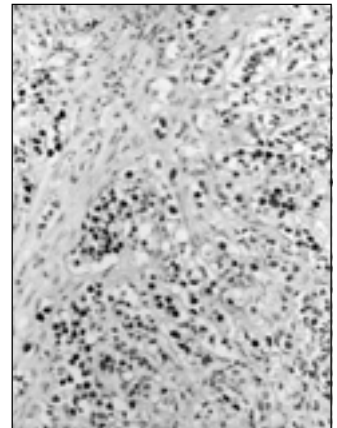


Figura 3d. IHC: PGR (receptori progesteronici) pozitiv 60% în celulele tumorale (10x)

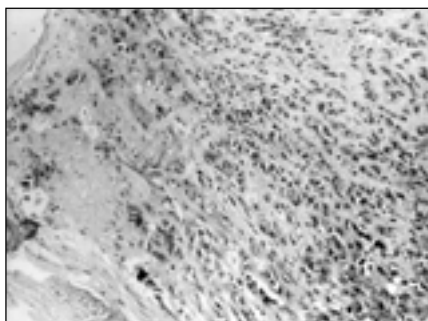


Figura 3e. GCDFP15 (gross cystic disease fluid protein) pozitiv în tumoră (10x)

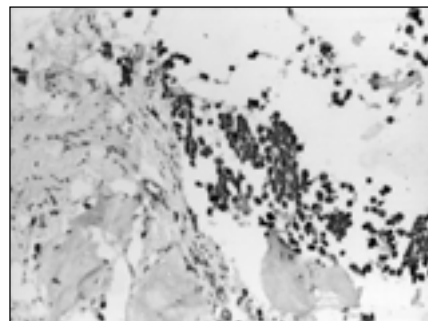


Figura 3f. IHC: MNF116 pozitiv în celulele tumorale (10x)

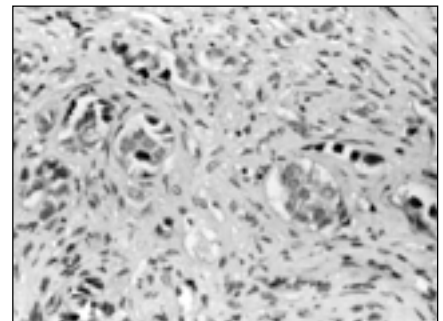


Figura 3g. IHC (20x) CerbB2 (proteina oncogenei CerbB2): slab pozitivă (20x)

receptori pentru progesteron (Figura 3d); pozitivitatea pentru GCDFP15 (Figura 3e) atestă originea mamară a metastazelor medulare. Totodată, slaba expresie a CerbB2 este un factor de prognostic pozitiv și un element important de orientare a tratamentului.

Investigațiile s-au orientat apoi preferențial către formațiunea tumorală mamară. Astfel, markerii tumorali de neoplasm mamar au fost găsiți cu valori mult crescute: CA 15-3 cu valoarea de 647 ul/ml (valoarea normală fiind sub 30 ul/ml). Ecografia mamară a identificat la nivelul cadranelor intern al sânului drept o formațiune hipoecogenă cu diametrul cd 1,3 cm, imprecis delimitată. Documentația mamografică ulterioară a trasat diagnosticul evidențiind nodulul mamar, cu metastaze medulare, osoase. □

## CONCLUZII

Deși tabloul clinic, aspectul hemoleucogramei și al frotiului de sânge periferic ar ridica suspiciunea unei afecțiuni hematologice, **examenul hematologic complex** (5,6), cu respectarea tuturor treptelor de diagnostic specifice, poate confirma sau exclude un diagnostic hematologic definitiv. Aceste trepte de investigație includ puncția medulară aspirativă și examenul histopatologic medular cu testele imunohistochimice aferente (1,2).

Multe afecțiuni, în special neoplazii, pot determina modificări hematologice ce mimează perfect patologia hematologică (1,4), motiv pentru care investigarea unui pacient trebuie să fie completă și multidisciplinară, modificările hematologice trebuind interpretate în contextul general al pacientului. □

## BIBLIOGRAFIE

1. Makoni SN, Laber DA – Clinical spectrum of myelophthisis in cancer patients. *Am J Hematol* 2004 May; 76(1):92-93
2. Srinivas U, Kumar R, Pati H, et al. – Sub classification and clinico-hematological correlation of 40 cases of acute erythroleukemia - can proerythroblast/myeloblast and proerythroblast/total erythroid cell ratios help subclassify? *Hematology* 2007 Jun 27; 1
3. Kowal-Vern A, Mazzella FM, Cotelingam JD, et al. – Diagnosis and characterization of acute erythroleukemia subsets by determining the percentages of myeloblasts and proerythroblasts in 69 cases. *Am J Hematol* 2000 Sep; 65(1):5-13
4. Domingo-Claros A, Larriba I, Rozman M, et al. – Acute erythroid neoplastic proliferations. A biological study based on 62 patients. *Haematologica* 2002 Feb; 87(2):148-153
5. Davey FR, Abraham N Jr, Brunetto VL, et al. – Morphologic characteristics of erythroleukemia (acute myeloid leukemia; FAB-M6): a CALGB study. *Am J Hematol* 1995 May; 49(1):29-38
6. Jun KR, Park CJ, Cho YW, et al. – Recommendation of the use of myeloblast percentage among non-erythroid cells instead of percentage among total nucleated cells for therapeutic response assessment in acute erythroid leukemia. *Leuk Lymphoma* 2006 Apr; 47(4):683-687
7. Pasquau Liaño F, Pasquau Liaño J, Amador Prous C, et al. – Microangiopathic hemolytic anemia and leukoerythroblastosis as the presenting form of a gastric adenocarcinoma. *Rev Esp Enferm Apar Dig.* 1989 Oct; 76(4):397-400
8. Oliveira A, Frazão A, Duarte PC, et al. – Microangiopathic hemolytic anemia. A form of presentation of stomach neoplasm. *Acta Med Port.* 1998 Jun; 11(6):569-572
9. O'Keane JC, Wolf BC, Neiman RS – The pathogenesis of splenic extramedullary hematopoiesis in metastatic carcinoma. *Cancer.* 1989 Apr 15; 63(8):1539-1543
10. Bondar GV, Dumanskii IuV, Iakovets IuI, et al. – Immediate results of surgical treatment of gastric cancer complicated by anemia. *Klin Khir* 1992; (5):1-4

### Revista presei medicale

#### Food additives may cause hyperactivity: study

MAGGIE FOX, Health and Science Editor

WASHINGTON (Reuters) – Certain artificial food colorings and other additives can worsen hyperactive behaviors in children aged 3 to 9, British researchers reported on Wednesday.

Tests on more than 300 children showed significant differences in their behavior when they drank fruit drinks spiked with a mixture of food colorings and preservatives, Jim Stevenson and

colleagues at the University of Southampton said.

"These findings show that adverse effects are not just seen in children with extreme hyperactivity (such as

ADHD) but can also be seen in the general population and across the range of severities of hyperactivity," the researchers wrote in their study, published in the *Lancet* medical journal.

Stevenson's team, which has been studying the effects of food additives in children for years, made up two mixtures to test in one group of 3-year-olds and a second group of children aged 8 and 9.

They included sunset yellow coloring, also known as E110; carmoisine, or E122; tartrazine, or E102; ponceau 4R, or E124; the preservative sodium benzoate, or E211; and other colors.

One of the two mixtures contained ingredients commonly drunk by young British children in popular drinks, they said. They did not specify what foods might include the additives.

Both mixtures significantly affected the older children. The 3-year-olds were

most affected by the mixture that closely resembled the average intake for children that age, Stevenson's team reported.

"The implications of these results for the regulation of food additive use could be substantial," the researchers concluded.

#### ONGOING DEBATE

The issue of whether food additives can affect children's behavior has been controversial for decades. Benjamin Feingold, an allergist, has written books arguing that not only did artificial colors, flavors and preservatives affect children but so did natural salicylate compounds found in some fruits and vegetables.

Several studies have contradicted this notion. Stevenson's team made up several batches of fruit drinks and carefully watched the children after they drank them. Some did not contain the additives.

The children varied in their responses but in general reacted poorly to the

cocktails, Stevenson's team reported.

"We have found an adverse effect of food additives on the hyperactive behavior of 3-year-old and 8/9-year-old children," they wrote.

Dr. Sue Baic, a registered dietitian at the University of Bristol, said in a statement: "This is a well designed and potentially very important study."

"It supports what dietitians have known for a long time, that feeding children on diets largely consisting of heavily processed foods which may also be high in fat, salt or sugar is not optimal for health."

Others disagreed.

"The paper shows some statistical associations. It is not a demonstration of cause and effect," said Dr. Paul Illing, a registered toxicologist and safety consultant in Wirral, Britain.

Source: REUTERS/HEALTH, Wednesday, September 5, 2007

### Statin withdrawal after stroke worsens outcome

NEW YORK (Reuters Health) – Discontinuing statin treatment after a stroke is associated with an increased risk of death or dependency after 90 days, according to a study in the medical journal *Neurology*.

Recent reports suggest that statins, a popular class of cholesterol-lowering drugs, such as Zocor or Mevacor, may protect the brain during the early phases of an ischemic stroke, the authors explain. An ischemic stroke, the most common type of stroke, occurs when the blood flow to an area of the brain is cut off, usually by a clot, and the brain tissue no longer receives oxygen and begins to die. The results of clinical studies suggest that withdrawal of statins impair the blood vessel function and worsens brain injury. However, oral medications are often stopped during the first days of a stroke because the patient may not be able to swallow them.

Dr. Jose Castillo from Universidad de Santiago de Compostela, Spain,

and associates investigated 89 stroke patients who had been on statin therapy. The patients were assigned to have their statin stopped for the first 3 days after admission or to receive Lipitor immediately (orally or by nasogastric tube), regardless of prior statin drug and dosage. On day 4, all of the patients were put on Lipitor.

After 3 months, 27 of the 46 patients (60 percent) who had an interruption in statin therapy were dead or dependent, the authors report, compared with only 16 of 43 patients (39 percent) of the patients who did not withdraw from statin treatment.

Even after age and severity of the stroke were considered, statin withdrawal was still associated with a 4.66-fold increased risk of death or dependency.

In other findings, statin withdrawal was associated with a 7-fold increased risk of early neurologic deterioration,

as well as an increase in the area of volume of brain injury.

The risk of adverse outcomes was similar between patients in the statin withdrawal group and in another group of patients who were not on a statin at time of their stroke, the investigators found. Early neurologic deterioration and stroke volume, however, were significantly worse in the statin withdrawal group than in patients not previously treated with statins.

The findings suggest that after an ischemic stroke the protective effects of previous statin therapy on the brain disappear if the drug is withdrawn, which also cause deleterious effects when compared with stroke patients who were not protected by statin treatment, the authors conclude.

"Our findings strongly support that previous statin therapy should not be interrupted during the acute phase of ischemic stroke."

Source: REUTERS/HEALTH, Tuesday, August 28, 2007