



Prof. Dr. Silvia MĂȚĂȘARU

## Canalul atrio-ventricular comun

### *The common atrioventricular channel*

Prof. Dr. SILVIA MĂȚĂȘARU

Disciplina Medicina de Familie – copii, UMF „Gr.T. Popa”, Iași

### DEFINIȚIE

Malformație complexă datorată unei tulburări în dezvoltarea bureleților endocardici, care intervin în formarea porțiunii inferioare a SIA, porțiunii superioare a SIV și a valvei mitrale și tricuspide.

Malformația asociază:

- DSA OP
- DSV înalt
- Cleft de valvă mitrală ± tricupidă

Severitatea anomaliilor variază considerabil, de la un DSA OP + cleft de valvă mitrală până la forma completă în care există un singur canal atrio-ventricular.

Ca frecvență, reprezintă cam 2-5% din totalul malformațiilor congenitale cardiace.

Se poate asocia cu:

- boala Down
- sdr. Ellis van Creveld (displazie ectodermică + polidactilie) □

### EMBRIOLOGIE

Închiderea regiunii atrio-ventriculare începe în săptămâna a 4-a embrionară prin apariția a 4 bureleți (burjoni) endocardici, situați în lumenul canalului atrio-ventricular, care separă atriul primitiv de ventriculul primitiv. Anomaliile de dezvoltare ale bureleților endocardici vor produce defecte **structurale de grade variate ale SIA, SIV și valvelor atrio-ventriculare.** □

### Clasificare

Există 3 tipuri de canal atrio-ventricular comun (CAV):

- parțial:
  - DSA OP + cleft VMA
  - atriu unic
  - comunicare VS-AD
- intermediar (DSA OP ± DSV ± cleft VMA/VT)
- complet: din cauza absenței totale a fuziunii bureleților endocardici între ei și cu structurile septale există un singur inel atrio-ventricular cu 4-6 cuspe sau 2 hemivalve mitro-tricuspidiene.

În funcție de anatomia hemivalvei anterioare (Rastelli) se disting 3 tipuri:

A. Cordajele plecând din cleft (fantă) se inseră pe creasta SIV sau pe marginea sa dreaptă; jumătatea stângă se inseră pe pilierul anterior al mitralei, jumătatea dreaptă pe pilierul anterior al tricuspidei.

B. Cordajele plecând din cleft se inseră pe un pilier accesoriu în ventriculul drept.

C. Hemivalva anterioară nedivizată se inseră în VS și VD pe pilierii anteriori ai mitralei și tricuspidei.

Defecte asociate (în afara carefurului atrio-ventricular):

- Scurtarea camerei de umplere a VS, comparativ cu camera de golire, rezultând verticalizarea inelului mitral;

	Secțiuni frontale	Secțiuni orizontale
FORMA PARȚIALĂ		
FORMA INTEREDIARĂ		
FORMA COMPLETĂ		

Figura 1. Schematizarea celor 3 forme de CAV: parțială, intermediară și completă.

(după Coppin M și Corone P. Canal atrio-ventriculaire. *Encycl. Med.Chir. Paris, coeur-vaisseaux*, 11041 G10, 3-1981)

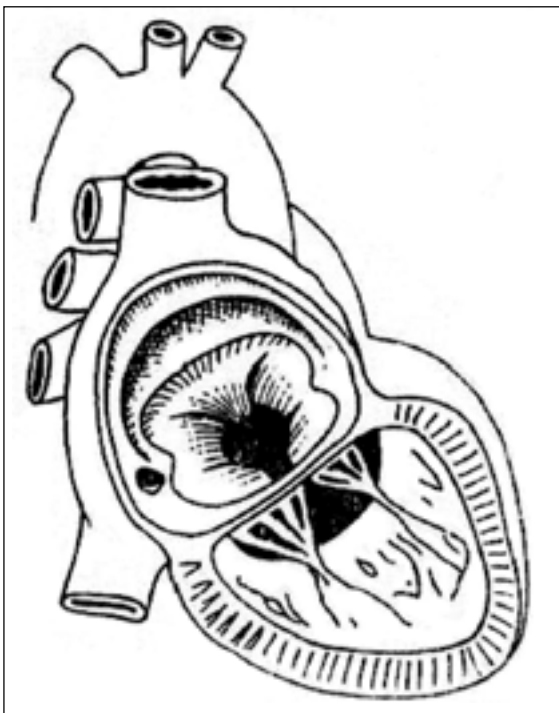


Figura 2. Forma completă de CAV (după Blondeau PH, Henry E)

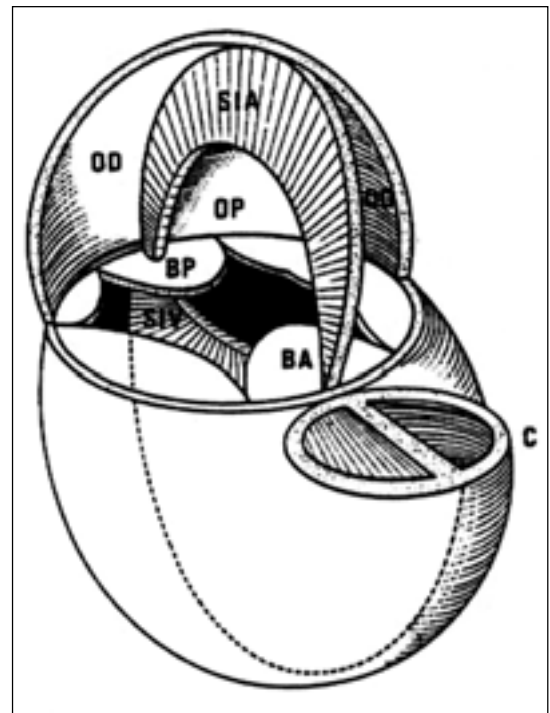


Figura 3. Dispoziția în spațiu a CAV (după M. Toussaint)

- Anomalii de poziționare și orientare a orificiului aortic;
- Defect septal atrial tip ostium secundum, stenoză pulmonară, transpoziție de vase mari, ventricul unic, tetralogie Fallot.
- Anomalii ale căilor de conducere:
  - deplasare postero-inferioară a nodului Tawara,
  - lungirea sau scurtarea trunchiului sau ramurilor fascicolului Hiss.
- Asplenie, polisplenie

**CAV neechilibrat:** un ventricul este hipoplazic, iar celalalt deține cea mai mare parte din valva atrio-ventriculară. □

## FIZIOPATOLOGIE

Două elemente domină fiziopatologia CAV:

1. Importanța șuntului stg.-dr.:

- atrial (AS-AD)
- ventricular: VS -VD; VS-AD

În funcție de:

- mărirea comunicărilor (CIA, CIV)
- importanța regurgitării mitrale
- raportul dintre circulația pulmonară și sistemică, (nivelul rezistențelor pulmonare), exceptând șuntul VS-AD, unde gradientul dintre cele 2 cavități este totdeauna suficient pentru menținerea lui.

Contribuie la creșterea debitului pulmonar și la apariția mai rapidă a modificărilor vasculare pulmonare.

2. Importanța regurgitării mitrale (care se face în mare parte către atrium drept), din cauza:

- pierderilor de substanță
- polisegmentărilor
- inserției VMA pe cordaje anormale

IM agravează alterările patului vascular pulmonar prin majorarea presiunilor în AS și a șuntului stg.-dr. atrial.

Simplul cleft nu produce totdeauna insuficiență. Eventuala regurgitare tricuspidiană nu are răsunet hemodinamic notabil. Formele parțiale de CAV, în ciuda debitului pulmonar crescut au mult timp o toleranță hemodinamică bună, în timp ce formele complete, reunind mai multe cauze de HTP evolutivă și o tendință precoce de creștere a rezistențelor vasculare pulmonare și insuficiență cardiacă sunt grevate de o mortalitate precoce, în cazul în care corecția chirurgicală nu se face în timp util. Poate apărea un șunt drept-stâng la nivel atrial și ventricular, conducând la o desaturare arterială. În timp, boala vasculară pulmonară accentuează șuntul drept-stâng, încât apare cianoza (sdr. Eisenmenger). □

## ASPECTE CLINICE

Descoperirea se face:

- la un examen de rutină, sau
- din cauza dispneei de efort, pneumopatiilor repetate, hipotrofiei staturo-ponderale.

În formele grave, descoperirea poate fi mai precoce, uneori chiar după naștere.

Examenul fizic decelează:

- suflul sistolic ejecțional în spațiul II intercostal stâng, legat de hiperdebitul pulmonar;
- dedublarea sg. II în focarul pulmonarei
- suflul diastolic xifoidian, datorat hiperdebitului tricuspidian;
- în IM – suflu holosistolic dulce apexo-axilar;
- hiperactivitate precordială ventriculară dreaptă.

Când șuntul este important și IM severă apar:

1. dispneea de efort
2. insuficiența cardiacă congestivă, hepatomegalie
3. cardiomegalia
4. bombarea regiunii precordiale
5. pneumopatiile recurente
6. falimentul creșterii

În formele complete de CAV:

- sg. I accentuat
- sg. II dedublat
- suflul sistolic 3-4/6 pe marginea stângă a sternului (CIV)
- suflul sistolic apexian dulce (IM)
- suflul diastolic xifoidian (hiperdebit tricuspidian)

Odată cu apariția bolii vasculare obstructive pulmonare:

- se diminuează până la dispariție suflul sistolic parasternal stâng,
- sg. II este întărit în focarul pulmonarei și poate apărea
- suflul diastolic de insuficiență pulmonară.

*Examene complementare*

- EKG:
  - **CAV parțial:**
  - bloc minor de ram drept
  - bloc A-V gr. I
  - axă electrică deviată la stânga (- 60°)
  - P de suprasolicitare atrială dreaptă
  - SDVD
  - **CAV formă completă:**
  - axă electrică deviată la stânga (- 60-120°)
  - bloc A-V gr.
  - HAD, HVD/HBV
  - HAS (în IM severă)

- **Fonocardiograma** confirmă suflurile prezentate la ex. clinic.
- **Examenul radiologic:**
  - **cardiomegalia** mai mult sau mai puțin importantă, pe seama:
  - AD (arcul inferior drept)
  - HVD ± VS ± AS
  - AP largi ± expansive
  - vascularizația pulmonară crescută

În boala vasculară obstructivă pulmonară (BVOP) crește transparența la periferia câmpurilor pulmonare.

- **Ecocardiografia:**

Cele mai bune incidente:

- apicală 4 camere
- subcostală
- secțiunea transversală a VS (pentru clefțul mitral)

În CAV total se evidențiază:

- DSA-OP
- DSV
- o hemivalvă care trece pe deasupra SIV, baleind ambele cavități ventriculare sau
- 2 hemivalve ce se deschid în oglindă
- determinarea punctelor de inserție ale cordajelor valvelor A-V comune ± eventuale cordaje la nivelul septului interventricular
- VD mărit
- poziție joasă anormală a valvei atrio-ventriculare ® deformare în gât de gașcă a tractului de ieșire al VS (și angiografic)
- ambele valve (mitrală și tricuspida) se înseriază la același nivel din cauza absenței septului interventricular (SIV)
- în CAV complet SIV poate lipsi

Dopplerul pulsatil și color demonstrează:

- șuntul stâng – drept la nivel:
  - atrial
  - ventricular
  - ventriculo-atrial
- cuantifică gradul insuficienței valvei atrio-ventriculare
- evaluarea leziunilor asociate: persistența de canal arterial, coarctarea de aortă, stenoza pulmonară etc.

**Cateterismul și angiocardiografia** pot fi necesare pentru confirmarea diagnosticului, deși majoritatea pacienților pot fi operați fără cateterism. Acestea demonstrează:

- mărimea șuntului stg.-dr.
- severitatea HTP și a creșterii rezistențelor vasculare pulmonare
- severitatea insuficienței valvei comune A-V

Prin oximetrie este demonstrat șuntul la nivel atrial/ventricular. Saturarea arterială în oxigen este normală sau ușor redusă, exceptând boala vasculară pulmonară severă. Copiii cu DSA-OP au presiune arterială pulmonară normală sau ușor crescută. Din contră, CAV forma completă se asociază cu HTP și ventriculară dreaptă, iar pacienții mai în vârstă cu creșterea rezistențelor vasculare pulmonare.

Ventriculografia selectivă stângă este edificatoare în diagnosticul defectelor septale A-V. Deformarea valvei mitrale sau valvei comune A-V și distorsiunea tractului de ieșire al VS dă acestuia aspectul de gât de gașcă.

Se poate observa inserția anormală a VMA și regurgitarea atât în AS, cât și în AD. Se poate demonstra și șuntul direct VS®AD.

În comunicarea VS®AD se constată o îmbogățire în O<sub>2</sub> exclusivă sau esențială în AD, care sugerează un șunt stâng-drept, dar sonda nu poate fi dirijată din AD în AS. □

## EVOLUȚIE, PROGNOSTIC, COMPLICAȚII

CAV parțial este bine tolerat într-un număr apreciabil de cazuri, fiind mult timp compatibil cu o viață normală (până în decada a 3-a, a 4-a de viață). Pot totuși surveni unele complicații:

- sub vârsta de 10 ani:
  - insuficiența cardiacă
  - infecțiile pulmonare repetate (mai frecvent în IM importantă)
- după vârsta de 20 de ani:
  - tulburările de ritm și de conducere:
  - extrasistolele
  - TSV
  - flutterul, fibrilația atrială
  - bloc A-V complet cu accese Adams-Stokes
  - grefa osleriană, abcesul cerebral

**CAV-formă completă:** prognosticul depinde de:

- importanța șuntului stâng-drept
- gradul creșterii rezistențelor vasculare pulmonare
- severitatea insuficienței valvei atrio-ventriculare

Înainte de chirurgia corectivă, acești copii mureau în perioada de sugar, iar cei ce supraviețuiau dezvoltau boala vasculară obstructivă pulmonară, în această situație nemaexistând nici o posibilitate terapeutică.

## TRATAMENT

- Medical:
  - digitalo-diuretic în insuficiență cardiacă
  - prevenirea endocarditei infecțioase
  - vasodilatatoare (captopril)
- Chirurgical: este tratamentul de elecție în toate formele.

DSA-OP – prin defectul atrial se repară cleful mitral și apoi se închide DSA prin petec sintetic. Mortalitatea este scăzută.

În CAV – forma completă, tratamentul chirurgical este mai dificil din cauza insuficienței cardiace și hipertensiunii pulmonare, dar trebuie realizat la vârsta de sugar, datorită riscului bolii vasculare pulmonare. În cazul în care copilul e prea mic sau riscul e prea mare din cauza unor leziuni asociate, se poate efectua, inițial, banding de arteră pulmonară.

Totuși, și în formele complete, la orice grupă de vârstă e preferată corecția per primam. DSA și DSV se închid printr-un singur petec sau prin două petece separate, iar valvele, mitrală și tricuspidă, se reconstruiesc.

Complicațiile postoperatorii:

- blocul A-V gr. III necesită pacemaker permanent
- îngustarea tractului de ieșire al VS sau stenoză mitrală necesitând revizuire chirurgicală
- agravarea regurgitării mitrale necesită plasție sau protezare mitrală.

Mortalitatea operatorie poate ajunge la 15-50% în formele complete de CAV. Formele cu arteriolită pulmonară contraindică tratamentul chirurgical. □

## BIBLIOGRAFIE

1. Tweddell JS, Litwin SB, Berger S, et al. – Twenty-year experience with repair of complete atrioventricular septal defects. *Ann Thorac Surg.* Aug 1996; 62(2): 419-424.
  2. Bando K, Turrentine MW, Sun K, et al. – Surgical management of complete atrioventricular septal defects. A twenty-year experience. *J Thorac Cardiovasc Surg.* Nov 1995; 110(5): 1543-1552; discussion 1552-1554
  3. Najm HK, Coles JG, Endo M, et al. – Complete atrioventricular septal defects: results of repair, risk factors, and freedom from reoperation. *Circulation.* Nov 4 1997; 96(9 Suppl): II-311-315
  4. De Oliveira NC, Sittiwangkul R, McCrindle BW, et al. – Biventricular repair in children with atrioventricular septal defects and a small right ventricle: anatomic and surgical considerations. *J Thorac Cardiovasc Surg.* Aug 2005; 130(2): 250-257
  5. Alexi-Meskishvili V, Ishino K, Dahnert I, et al. – Correction of complete atrioventricular septal defects with the double-patch technique and cleft closure. *Ann Thorac Surg.* Aug 1996; 62(2): 519-524; discussion 524-5
  6. Backer CL, Mavroudis C, Alboliras ET, Zales VR – Repair of complete atrioventricular canal defects: results with the two-patch technique. *Ann Thorac Surg.* Sep 1995; 60(3): 530-537
  7. Cabrera A, Pastor E, Galdeano JM, et al. – Cross-sectional echocardiography in the diagnosis of atrioventricular septal defect. *Int Cardiol.* Jul 1990; 28(1): 19-23
  8. LeBlanc JG, Williams WG, Freedom RM, Trusler GA – Results of total correction in complete atrioventricular septal defects with congenital or surgically induced right ventricular outflow tract obstruction. *Ann Thorac Surg.* Apr 1986; 41(4): 387-391
  9. Monro JL, Alexiou C, Salmon AP, Keeton BR – Reoperations and survival after primary repair of congenital heart defects in children. *J Thorac Cardiovasc Surg.* Aug 2003; 126(2): 511-520
  10. Tedziagolska M – Two-patch repair of atrioventricular canal. *Ann Thorac Surg.* May 1996; 61(5): 1589-1590
  11. Yamaki S, Yasui H, Kado H, et al. – Pulmonary vascular disease and operative indications in complete atrioventricular canal defect in early infancy. *J Thorac Cardiovasc Surg.* Sep 1993; 106(3): 398-405
- Zellers TM, Zehr R, Weinstein E, et al. – Two-dimensional and Doppler echocardiography alone can adequately define preoperative anatomy and hemodynamic status before repair of complete atrioventricular septal defect in infants < 1 year old. *J Am*

### Medicii vor cabinetele, cum s-au privatizat fabricile: pe promisiuni de investiții

*Medics want their practices. The manners in wich factories were privatized on investment promises*

Ministrul sănătății, Eugen Nicolaescu, a declarat, vineri, la Cluj-Napoca că vrea adoptarea, în procedură de urgență, a proiectului de lege privind vânzarea cabinetelor medicale. Ministrul susține că a stat de vorbă cu unii parlamentari despre adoptarea unui proiect de lege în acest sens până la începerea vacanței parlamentare. „Săptămâna viitoare voi avea acea formă finală, după care voi merge la fiecare grup parlamentar să cer sprijin pentru adoptarea acestui act normativ în procedură de urgență”, a afirmat ministrul. El a adăugat că procesul de vânzare a cabinetelor a fost blocat prin decizia Curții Constituționale, care a declarat neconstituțională Ordonanța Guvernului nr. 110 privind vânzarea spațiilor proprietate privată a statului sau a unităților administrativ-teritoriale, cu destinația de cabinete medicale. Nicolaescu susține că până la mijlocul săptămânii viitoare ministerul va avea un proiect concret, pe care îl va depune la Senat, pentru a fi adoptat în procedura de urgență până la Crăciun. Tot până la această dată, ministrul apreciază că va fi finalizat și proiectul de lege

privind rezidențiatul pe post, aflat în dezbatere cu Asociația Medicilor Rezidenți, ce are unele propuneri pe această temă.

Medicii spun că nu vor mai investi în spațiile de destinația de cabinete medicale decât după ce autoritățile vor găsi o nouă soluție de vânzare a acestora, deoarece din data de 17 octombrie, procesul de vânzare a fost sistat prin declararea neconstituționalității legii care permitea achiziția lor.

#### Curtea Constituțională a decis că guvernul nu poate obliga primăriile să-și vândă spațiile

Potrivit deciziei cu numărul 870 a Curții Constituționale, argumentele invocate pentru declararea neconstituționalității articolelor ce permit vânzarea cabinetelor către medicii care își desfășoară activitatea în spațiul lor au fost cu privire la încălcarea drepturilor la proprietate prin obligativitatea primăriilor de a vinde spațiile, dar și prețul metrului pătrat de cabinet, a explicat pentru NewsIn profesorul George Borcean de la Colegiul Medicilor. Dr. Rodica Tănăsescu a precizat

că o vânzare la prețul pieței nu ar fi justificată deoarece medicii care cumpărau cabinetele medicale în care își desfășoară activitatea aveau anumite condiționări.

„Primăriile nu au investit nici un ban în aceste spații ca să își justifice în vreun fel pretenția de a stabili prețul, iar medicii s-au saturat să facă reparații și să renoveze spații care nu le aparțin”, a spus președinta AMFB. „Pentru 15 metri pătrați, cât revine în medie unui medic pe cabinet medical și pe care primăria trebuie să-i vândă, agitația aceasta cu declararea legii drept neconstituțională este revoltătoare, mai ales ca știm cu toții că fabrici întregi au fost vândute ieftin din diferite motive, iar în cazul nostru există atâtea opoziții”, a mai spus Rodica Tănăsescu. „Am fi bucuroși dacă păstrându-le (n.r. - spațiile), acele primării își iau răspunderea să le renoveze, modernizeze, doteze în cel mai scurt timp, căci normele europene de funcționare a cabinetelor bat la ușă, iar noi nu vom mai investi în pereții altor proprietari”, a adăugat medicul.

Sursa: GARDIANUL, 04.11.2007

Vizitați site-ul

**SOCIETĂȚII ACADEMICE DE MEDICINĂ A FAMILIEI**

**www.samf.ro**